



Degenerazione maculare atrofica e fattori di crescita

□ Paolo Limoli¹ □ Sergio Z. Scalinci² □ Filippo Tassi¹ □ Laura D'Amato¹ □ Giulia Corradetti¹

1. *Low Vision Research Centre, Milano*

2. *Università di Bologna*

RIASSUNTO

Introduzione e Scopo: Scopo di questa presentazione è quella di illustrare il cambiamento della performance visiva in un paziente affetto da degenerazione maculare senile atrofica (dry AMD), trattato con Impianto di lipociti subsclerali.

Materiali e Metodi: La paziente, 68 anni, si presenta all'osservazione riferendo un calo della qualità visiva. Viene effettuata visita oculistica completa, analisi della sensibilità retinica con microperimetro e fluorangiografia retinica. Si evidenzia degenerazione maculare senile atrofica (dry AMD). Viene sottoposta a intervento con impianto di lipociti subsclerali.

Risultati: Abbiamo osservato dopo l'intervento un miglioramento sensibile, stabile nel tempo (2 anni di follow-up), della BCVA e della sensibilità retinica esaminata con microperimetria.

Conclusioni: È possibile ipotizzare che i fattori di crescita inietti dal peduncolo adiposo impiantato nello spazio sovra-coroideale possa interferire nell'evoluzione dell'atrofia retinica associata alla degenerazione maculare correlata all'età di tipo secco, analogamente a quanto avviene nella retinopatia pigmentosa.

ABSTRACT

Introduction and Purpose: The purpose of this presentation is to illustrate the change in visual performance in a patient with atrophic age-related macular degeneration (dry AMD), treated with Adipocities Subcleral Implant.

Materials and Methods: The patient, 68 years old, reports drop in visual quality. It made an complete eye examination, analysis of retinal sensitivity with microperimetry and retinal fluorangiography. It should be noted atrophic age-related macular degeneration (dry AMD). Undergoes Adipocities Subcleral Implant.

Results: After surgery we observed a significant improvement, stable over time (2 years of follow-up), of BCVA and retinal sensitivity examined with microperimetry.

Conclusions: You can assume that growth factors released from adipose stem implanted in the suprachoroidal space could interfere in the evolution of dry age-related macular degeneration, similar to what occurs in Retinitis pigmentosa.

PAROLE CHIAVE

microperimetria
DMS
fattori di crescita

KEY WORDS

microperimeter
ARMD
grown factor

>> Introduzione e Scopo

È opinione comune che la degenerazione maculare atrofica non sia suscettibile di vere terapie. L'evoluzione di tale malattia porta alla formazione di aree atrofiche che ingrandendosi finiscono per confluire e creare ampie chiazze retiniche non più funzionali. La patologia atrofica senile appare essere geneticamente predeterminata, in quanto sono presenti antigeni di istocompatibilità comuni tra i pazienti. È possibile dunque equipararla a una forma ereditaria tardiva. Abbiamo ipotizzato di proporre nella degenerazione maculare senile atrofica la medesima terapia utilizzata nelle erodistrofie, ossia l'impianto di lipociti subsclerali,

il quale determina l'increzione a livello corioretinico di fattori di crescita del tipo bFGF al fine di influenzarne la storia naturale.

>> Case report

Il caso riguarda una paziente di 68 anni che giunge all'osservazione per riduzione del visus. La signora riferisce che nell'ultimo mese vede meno nitido soprattutto in condizioni di forte luce, mentre non ha notato cambiamenti significativi nella visione per vicino. L'acuità visiva per lontano con la migliore correzione in OD era 8/10, per vicino 6 cp + 3 add.,

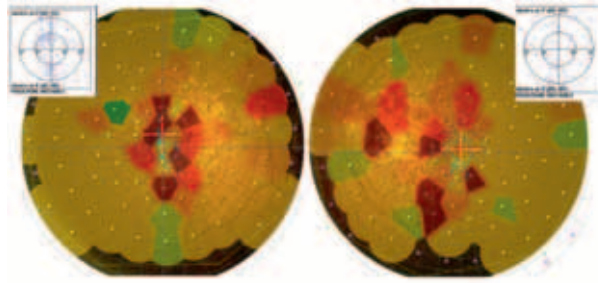


Figura 1
Microperimetria che mostra uno scotoma parafoveale in OO

in OS 9/10, 6 cp + 3 add. Il segmento anteriore appare indenne se non per la presenza di un'iniziale pseudoexfoliatio capsulae.

PIO 16 mmHg OO.

Al fondo si osservano alterazioni tipiche da ARMD confermate dalla fluorangiografia.

All'esame della sensibilità retinica effettuata con microperimetria MP1 si osservano i seguenti risultati (Figura 1):

- **OD:** sensibilità 6,8 db, fissazione instabile 2° = 25% 4°=59%, scotoma parafoveale, ingrandimento della macchia cieca
- **OS:** sensibilità 6,7 db, fissazione instabile 2° = 10% 4°=36%, scotoma parafoveale, ingrandimento della macchia cieca.

All'esame del campo visivo effettuato con perimetria computerizzata Octopus 123 si osservano i seguenti risultati:

- **OD:** scotoma centrale assoluto parafoveale 2° in difetto centrociecale relativo esteso fino ai 15°.
- **OS:** scotoma centrale assoluto parafoveale, ingrandimento della macchia cieca, difetto relativo esteso dai 10° nasali ai 30° temporali.

La presenza di scotomi paracentrali e bassa sensibilità determinati da una ARMD di tipo secco non impedisce una compliance visiva, in quanto l'area centrale appare ancora disponibile, e questo spiega una BCVA ancora poco

compromessa e un buon visus per vicino. Ma il lento progredire della patologia ha causato una variazione della qualità visiva, specie in condizioni fotopiche, tale da spingere la signora ad effettuare una visita di controllo. Visto il quadro atrofico viene proposto un intervento di impianto di lipociti subsclerali al fine di stabilizzare la patologia seguito da trattamento fotostimolativo per potenziare la funzionalità residua.

Viene spiegato alla paziente che il rationale dell'intervento deriva dalla particolare attitudine dei lipociti orbitari a produrre fattori di crescita che fungono da stimolo trofico per le cellule retiniche.

La tecnica adottata è quella di Palaez, modificata da Meduri prima e perfezionata in seguito da Limoli e Carpi, che l'hanno resa meno invasiva.

>> Risultati

L'intervento procede senza complicanze. I controlli vengono effettuate a 1, 3, 6, mesi, 1 anno e 2 anni (Tabella 1) (Figure 2 e 3). Non viene riportato il visus per vicino in quanto è rimasto sempre stabile nel tempo, 6 cp +3 add.

Come si può osservare abbiamo nel tempo un netto miglioramento delle performance visive sia in termini di acutezza visiva che in termini di sensibilità retinica.

Tabella 1

	T0	T30	T90	T 180	T 360	T 720
OD						
BCVA	0,8	0,5	0,8	0,9	1,0	1,0
dB	6,8	12,7	13,1	16,8	17,4	16
OS						
BCVA	0,9	0,63	0,9	0,9	1,0	1,0
dB	6,7	11,1	13,1	16,1	16,5	15,8

Variazioni della BCVA e della sensibilità in dB misurata con microperimetria

Figura 2
Microperimetria
che mostra uno scotoma
parafoveale in OO

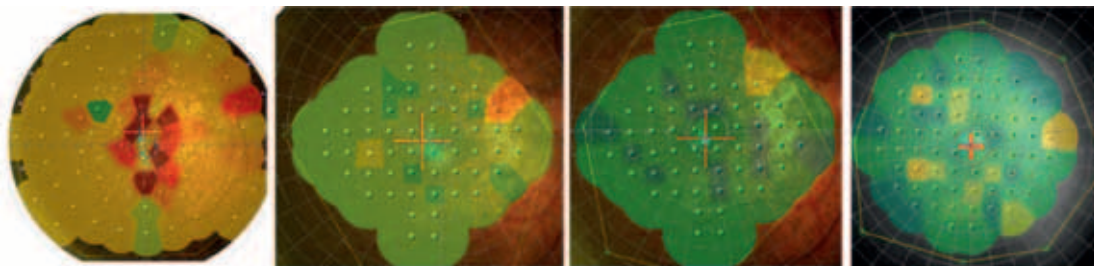
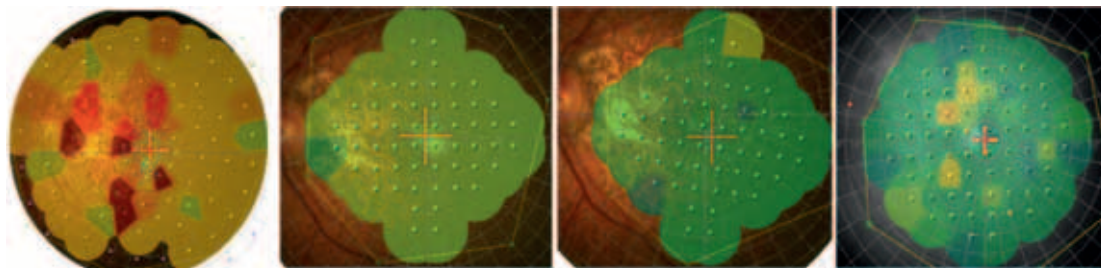


Figura 3
Andamento
della sensibilità retinica
in OS dopo l'impianto
di lipociti subsclerali
e fotostimolazione
customizzata



>> Discussione e Conclusioni

Esistono evidenze che in molteplici patologie genetiche, la turba metabolica causa morte cellulare per apoptosi, basti considerare la degenerazione tapeto-retinica e le degenerazioni maculari atrofiche in cui la perdita dei fotorecettori si ha proprio per apoptosi. La via dell'apoptosi può essere evitata o comunque procrastinata, attivando il gene Bcl2. I fattori di crescita hanno, fra le altre molteplici peculiarità, la capacità di attivare l'espressione di questo gene indipendentemente dalla causa innescante.

Considerando che i fattori di crescita sono secreti dalle cellule quando il tessuto è esposto ad insulti ischemici-flogistici, o comunque quando subentrano danni cellulari, si è proposto l'impianto subsclerale di lipociti pedunculati. Il rationale dell'intervento deriva dalla particolare attitudine dei lipociti orbitari che, quando immersi in ambiente eterotopico, producono quantità elevate

di fattori di crescita ed in particolare bFGF. Il peduncolo ha un apporto nutrizionale autonomo quindi tali cellule si mantengono vitali, diversamente da quanto si verifica in caso di impianto cellulare libero.

Inoltre, l'incompleta chiusura dello sportello sclerale, che si cicatrizza su due dei tre lati praticati restando pervio l'ingresso del peduncolo adiposo, favorisce l'increzione continua di VeGF. L'increzione dei fattori di crescita nello spazio coroideale si è dimostrata essere, in questo caso, capace di rallentare l'apoptosi cellulare retinica e, come conseguenza del migliorato trofismo retinico, le performance visive tendono a migliorare. Possiamo considerare l'impianto di lipociti subsclerali come un nuovo approccio terapeutico alle patologie atrofiche. Ci poniamo come obiettivo futuro l'identificazione della tipologia di pazienti che potrebbero beneficiare maggiormente dell'intervento. □

>> Bibliografia

1. Meduri R, Scorolli L, Morara M, Scalinci SZ, Greco P, Meduri RA. Effect of basic fibroblast growth factor on the retinal degeneration of B6(A)-Rpe rd12/J (retinitis pigmentosa) mouse: a morphologic and ultrastructure study. 2007 ARVO Annual Meeting, Fort Lauderdale, 6-10 May 2007.
2. Friedemann L, Heister M, Scholz C, Borchardt T, Braun T: Re-programming of new cardiomyocytes is induced by tissue regeneration. *Journal of Cell Science*, 119(22), 2006.
3. Scalinci SZ, Scorolli L, Meduri A, Morara M, Degli Esposti S, Meduri RA. Evaluation of basic Fibroblast Growth Factor (bFGF) level in pig eyes that underwent surgical adipocytes implant under the sclera plane. ARVO 2005, May 1-2 2005, Fort Lauderdale.
4. Chiba C, Nakamura K, Unno S, Saito T. Intraocular implantation of DNA-transfected retinal pigment epithelium cells: a new approach for analyzing molecular functions in the new retinal regeneration. *Neurosci Lett*. 2004 Sep 23;368(2):171-5.
5. Ma W, Yan RT, Xie W, Wang SZ. bHLH genes cath5 and cNSCL1 promote bFGF-stimulated RPE cells to transdifferentiate toward retinal ganglion cells. *Developmental Biology*, 2004 Jan 15;265(2):320-8.

6. Zigiotti GL, Meduri R, Scorolli L.: Subcleral Adipocytes Implantation In Retinitis Pigmentosa. Invest Ophthalmol Vis Sci 42(4): B393. 2001.
7. Zigiotti GL, Meduri RA, Scorolli L, Della Valle V, Morara M, Ricci R, Scorolli L, Scalinci SZ, Perrone M. Subcleral adipocytes implantation in retinitis pigmentosa. Arvo Annual Meeting, Fort Lauderdale, Florida. April 29-May 4, 2001.
8. Jablonski MM, Tombran-Tink J, Mrazek DA, Iannaccone A. Pigment epithelium-derived factor supports normal development of photoreceptor neurons and opsin expression after retinal pigment epithelium removal. The Journal of Neuroscience, 2000 Oct 1;20(19):7149-57.
9. Zigiotti GL, Porsia L, Scorolli L. Apporto clinico sull'impianto sottosclerale di lipociti nella degenerazione tapeto-retinica. Ann Oftalmologia Clin Ocul, CXXV (11/12), 341-356. 1999.
10. Gargini C, Belfiore MS, Bisti S, Cervetto L, Valter K, Storie J. The impact of basic fibroblast growth factor on photoreceptor function and morphology Invest Ophthalmol Vis Sci 1999 Aug; 40(9):2088-99.
11. Sakaguchi DS, Reh TA, Janick LM. Basic fibroblast growth factor (FGF-2) induced transdifferentiation of retinal pigment epithelium: generation of retinal neurons and glia. Dev Dyn. 1997 Aug;209(4):387-98.
12. Karsan A, Yee E, Poirier GG, Zhou P, Craig R & Harlan JM. Fibroblast growth factor-2 inhibits endothelial cell apoptosis by Bcl-2-dependent and independent mechanisms. Am J Pathol 1997;151:1775-1784.
13. Li ZY, Chang JH, Milam AE. A gradient of in rod photoreceptors in the non-nal human retina. Vis Neurosci 1997 Jul - Aug;14(4):671-9.
14. Pelaez O. Retinosis pigmentaria. Experiencia cubana. Editorial Cientifico Técnica. La Habana, 1997.
15. Park CM, Hollenberg MJ. Growth factor-induced retinal regeneration in vivo. International Review of Cytology, 1993;146:49-74 (ISSN: 0074-7696).
16. Sensenbrenner M. The neurotrophic activity of fibroblast growth factors. Progress in neurobiology vol. 421,683-704(1993).
17. Mascareze F, Mascarelli F, Courtois Y, Mathis A, Hicks D. Recepteurs au facteur de croissance des fibroblastes et retinopathie pigmentaire. Ophtalmologie 1992;6:170173.
18. Park CM, Hollenberg MJ. Induction of retinal regeneration in vivo by growth factors. Developmental Biology 1991 Nov;148(1):322-33.
19. Faktorovich EG, Steinberg RH, Yasumura D, Matthes MT, LaVail N. Photoreceptor degeneration in inherited retina dystrophy delayed by basic fibroblast growth factor. Nature 347, 83 - 86 (06 September 1990).
20. Park CM, Hollenberg MJ., Basic fibroblast growth factor induces retinal regeneration in vivo. Developmental Biology, 1989 Jul;134(1):201-5.
21. Burgess W, Maciag T. (1989): The heparin binding (fibroblast) growth factor family. Ann. Rev. Biochem. 575-606.
22. Mascarelli F, Raulais D, Courtois Y. Fibroblast growth factor phosphorylation and receptors in rod outer segments. IENBO J. 8:2265-2273 (1989).
23. Abraham J, Whang J. Human basic fibroblast growth factor: nucleotide sequence and genomic organization. EMBO J 2523-8 (1986).
24. Barritault D et al. Purification, characterization and biological properties of the evederived grown factor from retina: analogies with brain-derived gaTowth factor. J Neurosci, Res 477-490 (1982).



NOVITÀ EDITORIALE

Euro 295

Nicola Pescosolido
Alessio Stefanucci

Elettrofisiologia clinica
e basi fisiologiche
della visione



Reg. S. Giovanni, 40 – 14053 Canelli (AT)
Tel. 0141 827802 – Fax 0141 827830
editore@fabianogroup.com – www.fabianogroup.com